

Esplenomegalia gigante en paciente con linfoma No Hodgkin operado por hiperesplenismo

Giant Splenomegaly in a patient with Non-Hodgkin Lymphoma operated by hypersplenism

Rose Mary Favier-Rodríguez ¹  , Gloritza Rodríguez-Matos ² , Luis Orlando Lorenzo Pérez ¹ 

1 Universidad de Ciencias Médicas de Sancti Spíritus. Facultad "Faustino Pérez Hernández". Sancti Spíritus. Cuba. 2 Hospital Provincial de Sancti Spíritus "Camilo Cienfuegos". Sancti Spíritus. Cuba.

Recibido: 9/10/2022
Aceptado: 10/12/2022
Publicado: 21/12/2022

Citar como: Favier-Rodríguez RM, Rodríguez-Matos G, Lorenzo Pérez LO. Esplenomegalia gigante en paciente con linfoma no hodgkin operado por hiperesplenismo. UNIMED [Internet]. 2022. [citado fecha de acceso]; 4(3). Disponible en: ...

Paciente masculino de 36 años de edad con antecedentes de Linfoma No Hodgkin desde hace 2 años, que se encontraba en remisión luego de una primera línea de tratamiento con Quimioterapia. Acude a la consulta de Hematología del Hospital Provincial Universitario Clínico- Quirúrgico "Camilo Cienfuegos" refiriendo aumento de volumen del abdomen, sensación de pesantez y marcado decaimiento. Al realizar el examen físico se constata la presencia de una esplenomegalia gigante que se extendía hasta fosa ilíaca izquierda, adenopatías cervicales bilaterales y mucosas hipocoloreadas. En los estudios complementarios se comprueba caída del Hto a 0. 18 L/L, conteo plaquetario en $15 \times 10^9/L$ y conteo global de leucocitos en $2.0 \times 10^9/L$. Evolutivamente los conteos celulares se mantuvieron bajos, considerándose el diagnóstico clínico de Hiperesplenismo. Luego de evaluar al paciente con el departamento de cirugía, se decidió realizar la esplenectomía, para la cual el paciente fue preparado con transfusión de plaquetas y glóbulos rojos. La cirugía transcurrió sin complicaciones obteniéndose un bazo gigante de aproximadamente 26 cm de largo y 18 cm de ancho. Luego de la intervención la evolución del paciente fue muy favorable y los complementarios hematológicos a las 24 horas se encontraban dentro de límites normales. Se espera la recuperación

del paciente para continuar con su tratamiento oncoespecífico.

Figura 1: Pieza quirúrgica de esplenectomía

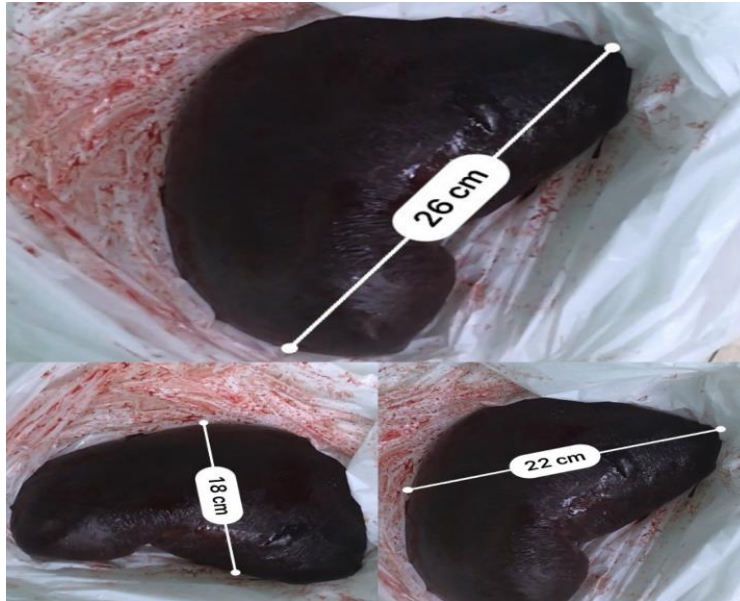
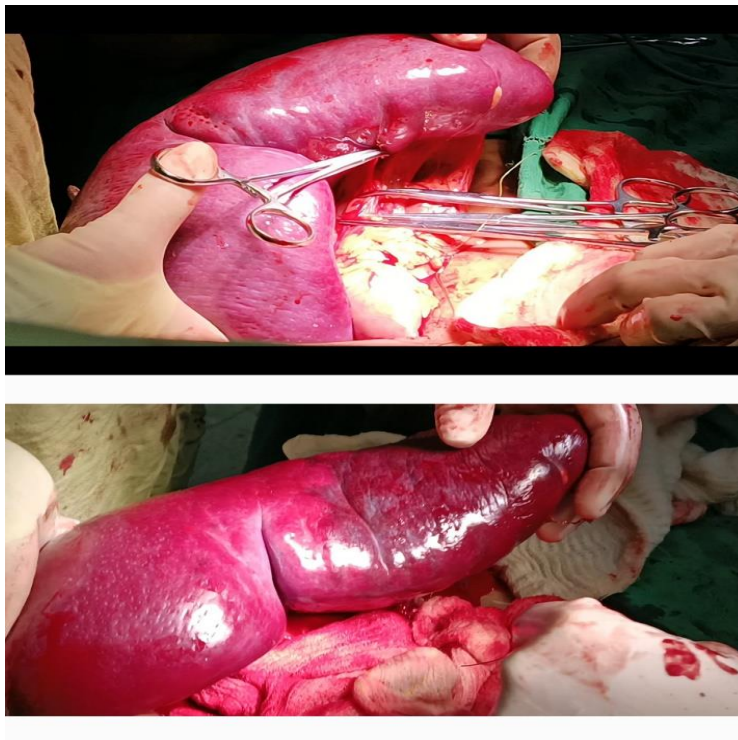


Figura 2: Imágenes de la intervención quirúrgica y de la pieza macroscópica del bazo extirpado



CONFLICTOS DE INTERÉS

Los autores no presentan conflictos de intereses.

DECLARACIÓN DE AUTORÍA:

Los Autores participaron en la redacción, revisión y aprobación del artículo. **GRM:** Conceptualización. Investigación. Metodología. Supervisión. Análisis Formal. Redacción crítica. Aprobación de la versión final del manuscrito. **RMFR:** Investigación. Metodología. Redacción. Revisión. Edición. Aprobación. **LOLP:** Investigación. Redacción. Revisión. Edición. Aprobación.

FINANCIACIÓN

Los autores no recibieron financiamiento para la realización del manuscrito.

